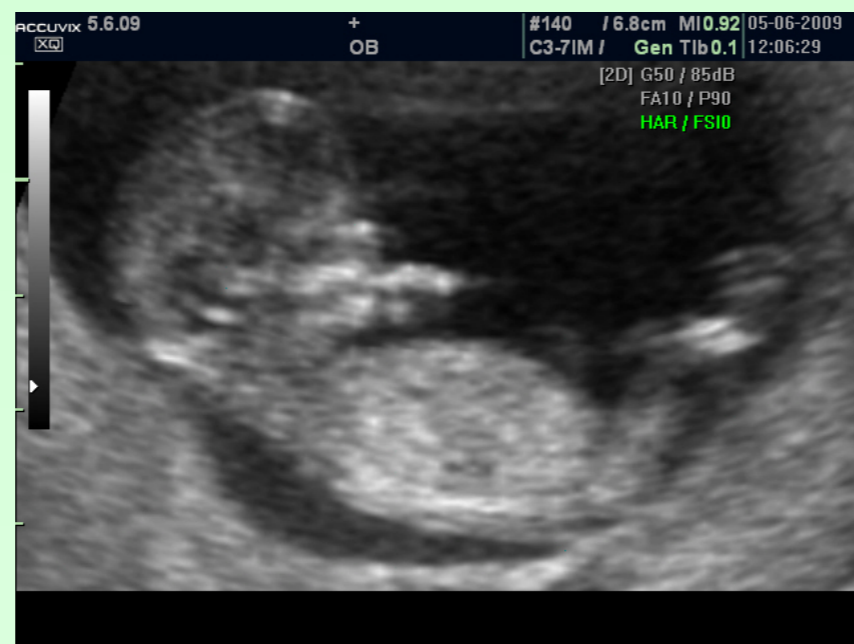

# VARHAISRASKAUDEN SEULONNAN LAADUNKEHITTÄMINEN HYKS:N ÄITIYSPOLIKLINIKOILLA

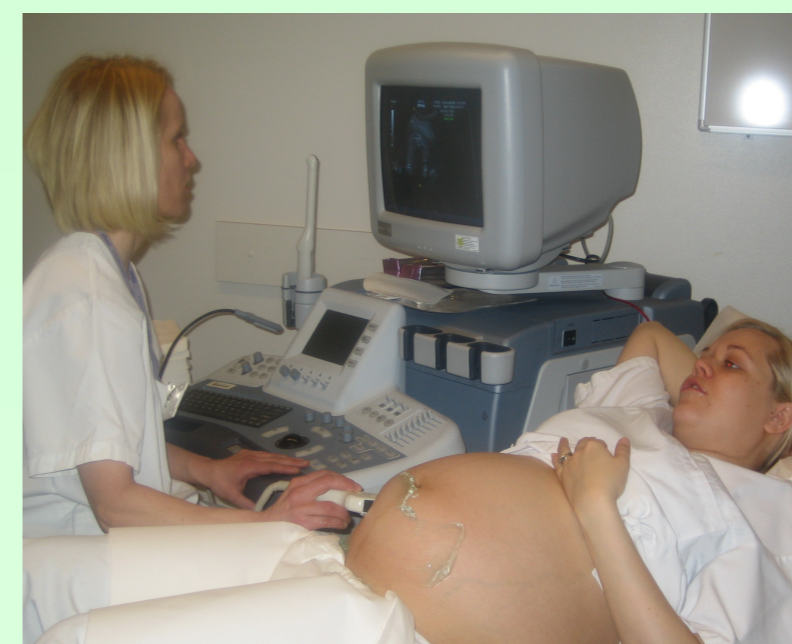## -Kohti laadukasta niskaturvotusmittausta -

### MITTAUSAJANKOHTA

- Niskaturvotus mitataan yleisen ultraäänitutkimuksen yhteydessä raskausviikolla 11+0 - 13+6 (Valtioneuvoston asetus 3§)



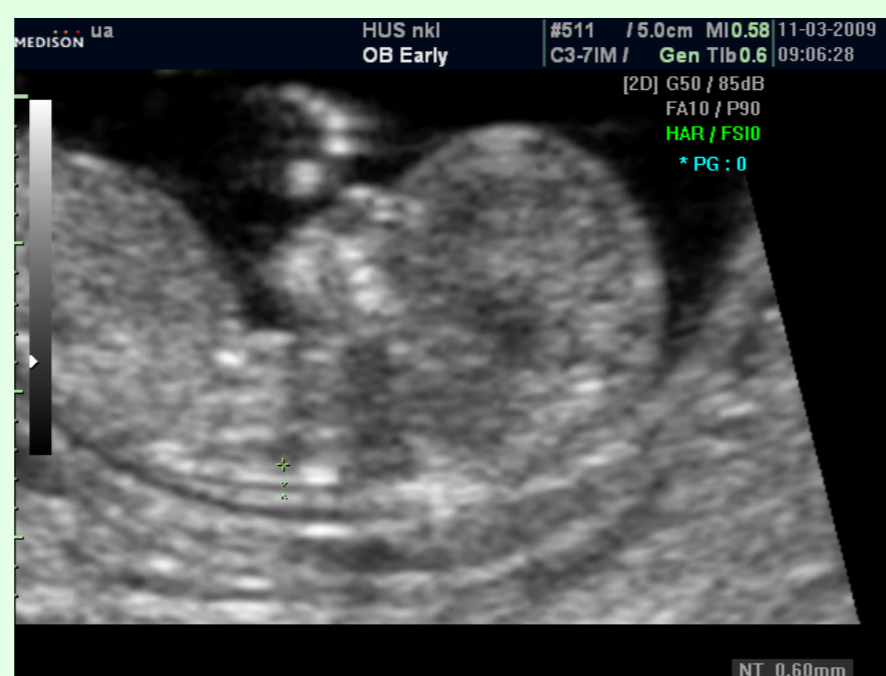### TUTKIMUSTAPA



- Ultraäänentekijä päättää, käyttääkö hän vaginaalista- vai abdominaalista tutkimustapaa parhaan näkyvyyden saavuttamiseksi

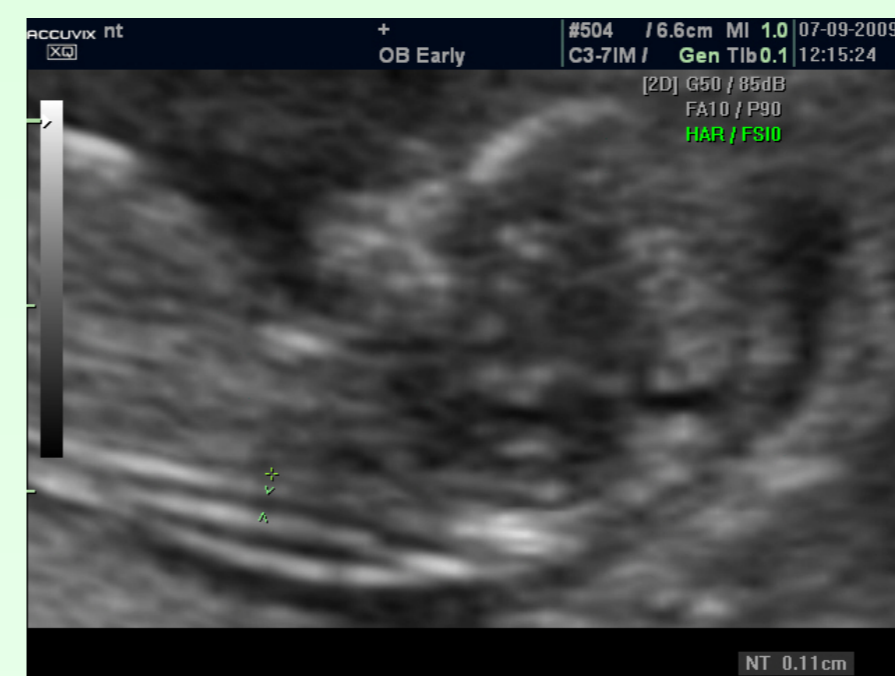
### ULTRAÄÄNIPROJEKTIO

- Mid-sagittaalinen projektio
- Sikiön profiili näkyy kuvassa
- Sikiön niska neutraalissa asennossa



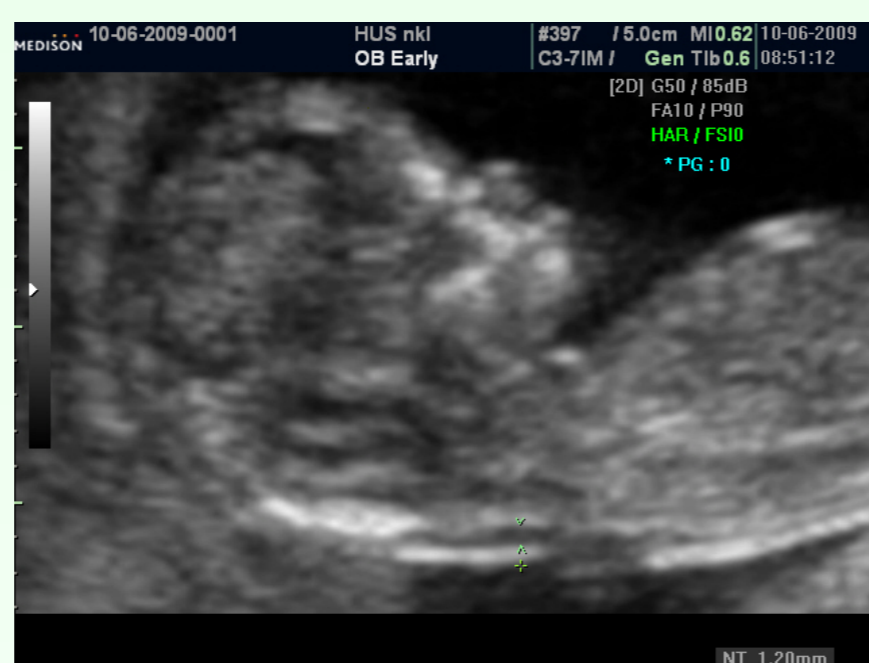### AMNIONKALVON RAJA

- Amnionkalvon tulee erottua sikiön ihosta



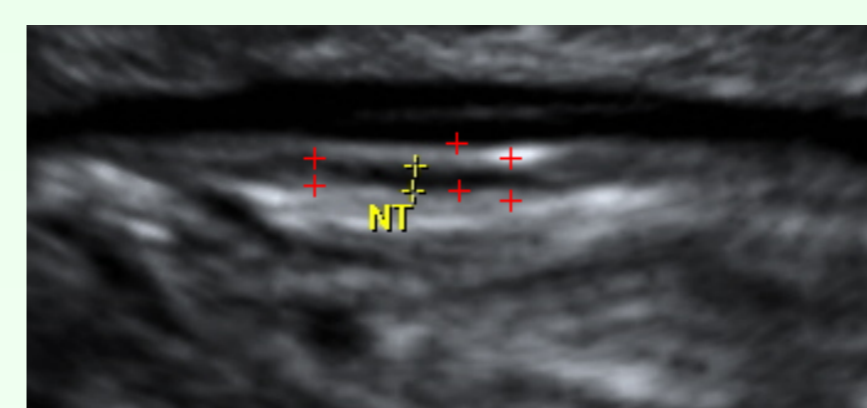
### KUVAN SUURENTAMINEN

- Sikiön pää, niska ja thorax täyttävät n.75% kuvaruudusta



### KURSURIEN PAIKKA

- NT-alue selkeärajainen
- Kursorit leveimpään NT-kohtaan
- Kursorit tarkasti pehmytosakudoksen ulkoreunasta ihon sisäreunaan
- Kursorit kohtisuoraan selkänikamia vasten



## NISKATURVOTUSMITTAUKSEN TULOKSET

- Vähintään kaksi mittausta optimaalisessa projektiossa
- Mittausten keskiarvoa käytetään